

ԳԼՈՍԻՏՆԵՐ

Բերանի խոռոչի հիվանդությունների մեծ խումբ են լեզվի հիվանդությունները: Այդ հիվանդությունների զարգացման պատճառները զանազան են, ինչպես նաև հիվանդությունների կլինիկական արտահայտությունները: Գլոսիտները մշտապես ուղեկցում են բոլոր վարակիչ բնույթի տարածուն ստոմատիտներին, արտացոլում են ամբողջ օրգանիզմի առողջական վիճակը:

Լեզուն շարժուն մկանային օրգան է: Նրա վենտրալ մակերեսը ծածկված է հարթ լորձաթաղանթով, որը նման է անցման ծալքերի և բերանի հատակի լորձաթաղանթին: Լեզվի մեջքը (դորսալ մակերեսը) ունի էպիթելային արտափքումներ՝ լեզվի պտկիկներ:

Լեզվի մեջքին տեղակայված են 4 տեսակի պտկիկներ՝

թելանման (papilla filiformes),

սնկանման (papilla fungiformes),

փողրակաձև (papilla circumvallatae),

տերևաձև կամ տերևանման (papilla foliatae):

Թելանման պտկիկները տեղակայված են լեզվի մեջքին ամբողջությամբ, ծածկված են եղջերացող էպիթելով: Սնկանմանները առավելապես լեզվի ծայրին են, ծածկված են չեղջերացող էպիթելով և պարունակում են համային կոճղեզներ: Տերևանմանները տեղակայվում են լեզվի կողմնային մակերեսներին 4-8 սիմետրիկ ծալքերով և նույնպես պարունակում են համային կոճղեզներ: Փողրականման պտկիկները՝ 9-11 քանակությամբ, անջատում են լեզվի արմատը մարմնից՝ առաջացնելով V թիվը՝ գազաթային հատվածում կույր փոսությամբ: Լեզվարմատը չունի համային նյարդավորում, այնտեղ կուտակված է լիմֆոիդ հյուսվածքը, մարմնի հետին հատվածներում կուտակված են բազմաթիվ մանր թթային, շճային, լորձային գեղձեր: Ենթալորձային շերտը լեզվի վրա գործնականում բացակայում է:

Լեզվի ծայրը գլխավորապես ընկալում է քաղցր համը, հետևի մասը՝ դառը, կողմնայինը՝ թթու, առջևի կողմնային մասերը՝ աղի համը:

Սնկանման պտկիկներն ավելի քիչ են, ծածկված են չեղջերացող էպիթելով, տեղակայված են լեզվի ծայրին, համազգաց օրգան են:

Փողրականման պտկիկները լեզվի արմատի և լեզվի մարմնի սահմանում են:

Ըստ լեզվի գույնի, խոնավության, չորության, փառի առկայության, գույնի, տեղակայման՝ երբեմն կարելի է ախտորոշել տարբեր օրգան-համակարգերի հիվանդություններ:

Լեզվի միջոցով ախտորոշում

Դրանք ցույց են տալիս հիվանդության ընթացքը (Մատխուրա Մանդալ Դաս, 1996թ.)՝

- դեղին փառը՝ մարսողական համակարգի ֆունկցիաների խանգարումներ,

- սև փառը՝ մարտդական համակարգի քրոնիկական ծանր խանգարումներ՝ ացիդոզով և ջրազրկումով ուղեկցվող,
- ամուր սպիտակ փառը՝ ինտոքսիկացիա, փորկապություն,
- ամուր սպիտակ փառը՝ ժամանակի ընթացքում պակասելով՝ վիճակի բարելավում,
- շագանակագույն փառը՝ թոքերի և աղեստամոքսային ուղու հիվանդություններ,
- առանց փառի, ճաքերի, գծերի՝ բաց վարդագույն (նորմալ)՝ առողջ օրգանիզմ,
- գունատ լեզուն՝ անեմիա, անոռեքսիա (հյուծվածություն),
- կարմիր լեզուն՝ արյան, ինֆեկցիոն, սրտային, թոքային համակարգի հիվանդություններ,
- մուգ կարմիր լեզուն՝ նույնը, բայց կյանքին վտանգ սպառնացող,
- փայլուն հարթ լեզուն՝ անեմիա,
- մանուշակագույն լեզուն՝ արյան, թոքերի հիվանդություն, վտանգավոր փուլ,
- կապույտ լեզուն՝ արյան, թոքերի, երիկամների, սրտի հիվանդություն, վտանգավոր փուլ,
- խիստ կապույտ լեզուն՝ հոգեվարքային (նախաազոնալ) վիճակ,
- լեզվի միջին գծի ծովածությունը՝ ողնաշարի ծովածություն (ըստ հատվածների),
- խոր ճաքեր, ծալքեր՝ օրգանիզմի կենսաէներգետիկայի խանգարումներ,
- լեզվի վրա ատամների հետքերը՝ մարտդության խանգարումներ,
- լեզվի տրեմորը՝ վեգետոնևրոզ, թիրեոտոքսիկոզ:

Լեզվի վիճակի վրա ազդում են տարվա եղանակները. ամռանը պտկիկները կարմիր են, իսկ լեզուն՝ փոքր-ինչ մեծացած, աշնանը և գարնանը՝ բաց կամ դեղին:

Լեզվի հիվանդությունները բաժանում են երկու մեծ խմբերի:

Լեզվի ոչ սպեցիֆիկ ախտահարումներ՝

- սուր կատառալ գլոսիտ,
- լեզվի աբսցես (թարախակույտ):

Լեզվի սպեցիֆիկ ախտահարումներ՝ ըստ Բորովսկու և Դանիլևսկու՝

- դեկվամատիվ գլոսիտ (աշխարհագրական լեզու),
- ծալքավոր (սկրոտալ լեզու),
- սև մազոտ լեզու (լեզվի թելանման պտկիկների քրոնիկական հիպերպլազիա),
- ռոմբաձև գլոսիտ:

Ըստ լեզվի չափերի փոփոխության՝ լինում են՝

1. միկրոգլոսիա,
2. մակրոգլոսիա:

Հիվանդությունների հարուցիչները գլխավորապես ստաֆիլոկոկերն են, հեմոլիտիկ ստրեպտոկոկերը, գրամդրական, գրամբացասական բակտերիաները, բերանի խոռոչի սպիրոխետները, խմորասնկերը, ֆուզոսպիրալ սիմֆիոզը, ամեոբաները:

Սուր կատառալ գլոսիտ

Հիմնականում վնասված լեզվի էպիթելից կոկային վարակի ներթափանցումն է դեպի ստորադիր հյուսվածքներ:

Պատճառները՝

1. մեխանիկական (կարիեսային ատամների եզրեր, ատամների դժվարացած ծկթում, ատամնանստվածքներ, բերանի խոռոչի անբավարար հիգիենա),
2. քիմիական:

Կլինիկան

Բուժումը՝

1. ազդակի վերացում,
2. հականեխիչներով ողողումներ (ֆլավոնոլիդներով),
3. փառը հեռացնելու համար 1-2%-անոց նատրիումի հիդրոկարբոնատի լուծույթով ողողումներ,
4. անզգայացում՝ ապլիկացիա անէսթեզիայի 10%-անոց լուծույթով, ցիտրալի լուծույթով, 3%-անոց նովոկաինի լուծույթ միկրոցիդի հետ:

«Աշխարհագրական» լեզու

Առաջին անգամ նկարագրել է Bayer (1831թ.) - որպես՝ pityriasis, 1851թ. Moller-ը որպես՝ քրոնիկական դեսկվամացի 1954թ. Betz-ը որպես աշխարհագրական լեզու և մինչև այժմ գրականության մեջ հանդիպում ենք exfolatio areata lingual, annulus migrans և և այլ տերմիններ:

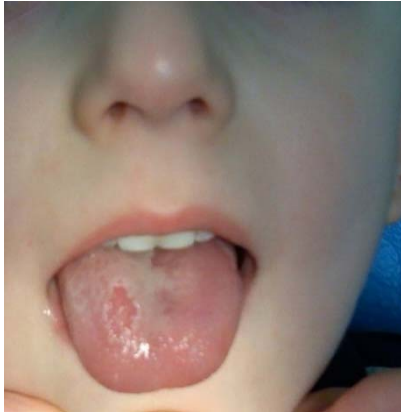Ըստ Ե.Մ. Գոֆունգի, Ի.Գ. Լուկոմսկու (1936թ.) և Պաշկովի (1963թ.)՝ հիվանդության հիմքում առկա են լեզվի մեջքի իներվացիայի սնուցման խանգարումները, որոնք առաջացնում են թելանման պտկիկների օջախային դեսկվամացիա:

Պատճառներից են՝

1. մարսողական համակարգի խանգարումները,
2. ճճվային ինվազիան,
3. հղիության տոքսիկոզները,
4. դիաթեզները,
5. կոլագենոզները,
6. ատամների ծկթումը,
7. կոնստիտուցիոնալ ներոպաթիկ հիվանդությունները,
8. վագոտոնիան,
9. վարակիչ պարազիտային հիվանդությունները,
10. վիրուսային հիվանդությունները,

11. ժառանգականությունը և այլն:

Կլինիկան. առաջանում են 0,5ամ գորշ բծեր, հետո՝ կարմրավուն, մեկը մյուսից սահմանափակված դեղնագորշավուն գլանակով՝ կազմված հաստացած թելանման պտկիկներից (նկ. 96):



Նկար 96. Աշխարհագրական լեզու:

Տարբերակիչ ախտորոշումը կատարվում է՝

1. երկրորդային սիֆիլիսից,
2. լեյկոպլակիայից,
3. կարմիր տափակ որքինից,
4. ալերգիկ ստոմատիտներից,
5. հիպովիտամինոզ B₂-ից, B₆-ից, B₁₂-ից:

Հատուկ բուժում չունի:

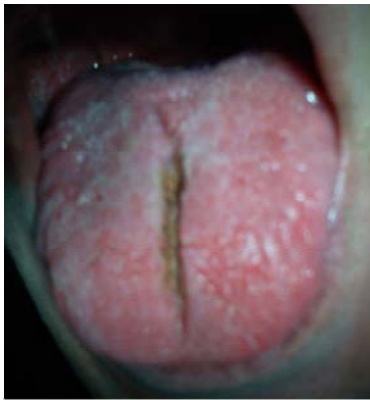Կարելի է կիրառել՝

1. անզգայացում,
2. հականեխիչ ռդոդումներ,
3. կալցիումի պանտոտենատ 0,1- 0,2գ օրը 3 անգամ,
4. նոպոկահինի լուծույթով պաշարումներ լեզվի տակ:

Ծայրավոր լեզու (սկրոտալ, ակոսավոր)

Մեկլերսոն-Ռոզենտայի համախտանիշի ախտանշաններից մեկն է: Ի.Օ. Նովիկը (1971թ.) անվանել է լեզվի չափի և ձևի բնածին անոմալիա:

Կլինիկան՝ բազմաթիվ ակոսներ, ծալքեր, ճաքեր լեզվի մեջքի և կողմնային հատվածներում, զուգահեռ լեզվի երկայնակի միջին գծին (նկ. 97):

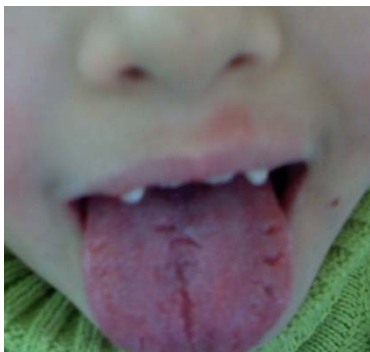


Նկար 97. Ծայրավոր լեզու:

Տարատեսակներից է *ճեղքավոր* լեզուն (նկ. 97ա), բնութագրվում է լեզվի վենտրալ հատվածից դեպի կողմնային խոր ճեղքերի առաջացումով, ապա դեպի դորսալ հատվածի միջին գիծը, կարող է հասնել նաև փողրականման պտկիկներին:

Ռոմբաձև լեզու

Քրոնիկական հիվանդություն է, լեզվի դիստալ միջին գծով առաջանում է ռոմբաձև, լորձաթաղանթից բարձր հաստացած հատված: Ժամանակակից տեսության համաձայն՝ բնածին



Նկար 97ա. Ճեղքավոր լեզու:

հիվանդություն է, որը պայմանավորված է լեզվի էմբրիոգենեզի խանգարումներով:

Ռոմբաձև գլոսիտը լինում է 3 տեսակի՝

1. հարթ կամ տափակ,
2. թմբիկավոր,
3. պապիլոմատոզ կամ հիպերպլաստիկ:

Օջախի կենտրոնը կարող է եղջերանալ, դառնում է կաթնասպիտակավուն: Էթիոլոգիան պարզված չէ: Վարկած են սիֆիլիտիկ կամ տուբերկուլյոզային, սնկային ծագման հիվանդությունները: Հիպերպլաստիկ գլոսիտը ուռուցքա- նման գոյացություն է՝ լայն հիմքով, վարդագույն:

Մև մագոտ լեզու

Լեզվի գերաճած թելանման պտկիկների եղջերացումն է, որն ընդունում է սև կամ շագանակագույն տեսք:

Առաջացման 3 հիմնական գործոններն են՝

1. տրոֆիկ (սնուցման)՝ կոնստիտուցիոնալ արատի հետևանքով, որոնք անդրադառնում են լեզվի նյութափոխանակությանը,
2. ֆիզիկաքիմիական՝ բերանային հեղուկի թթվայնության խախտում՝ սննդի, դեղերի պատճառով,
3. միկրոբային (ըստ Սմիթի, 1962թ.)՝ սնկային, հիպոոփրոֆլավինոզի կամ հակաբիոտիկների ազդեցությունից: Պտկիկների գույնը պայմանավոր- ված է բակտերիային ծագման պիգմենտի ազդեցությամբ՝ քրոմոգեն սնկերի, սննդամթերքների պիգմենտների:

Լինում են 2 տեսակի՝

1. իսկական՝ պիգմենտացիա պտկիկների երկարում,
2. կեղծ՝ լեզվի մուգ գունավորում՝ առանց թելանման պտկիկների հիպեր- պլազիայի: